Диабетическая ретинопатия и антиоксиданты

Т.М. Миленькая, Е.Г. Бессмертная,
В.К. Александрова, И.М. Ищенко

ГУ Эндокринологический научный центр
(дир. – акад. РАН и РАМН И.И. Дедов) РАМН, Москва

Диабетическая ретинопатия (ДР) является одним из основных микрососудистых осложнений сахарного диабета (СД). Внутренняя оболочка глаза – сетчатка (ретина) является наиболее метаболически активной тканью. Для ДР характерны патологические повреждения и изменения, в основном локализующиеся во внутреннем гематоретинальном барьере [4, 5].

Глюкоза может проникнуть в эндотелиальные клетки гематоретинального барьера только с помощью транспортировки ГЛЮТ1 [4]. Повышение гликемии приводит к увеличению транспорта глюкозы в эндотелиальные клетки, что вызывает биохимические и молекулярные нарушения (рис. 1). Гипергликемия играет центральную роль в развитии окислительного стресса при СД. Аутоокисление глюкозы, неферментативное гликозилирование и активация метаболизма сорбита могут быть источниками образования свободных радикалов или активных форм кислорода (АФК) при этом заболевании [6, 7]. АФК образуются в условиях нормального метаболизма, но они быстро инактивируются. Оксидативный стресс развивается в условиях дисбаланса между продукцией и инактивацией АФК [5]. Длительная гипергликемия приводит к нарушению проницаемости капилляров, потере перицитов, образованию микроаневризм [6].

Профилактика ДР базируется, прежде всего, на устранении основных факторов риска, главным в профилактике является достижение околонормогликемии. Актуальны также разработка методик комплексной терапии больных СД, использование медикаментозных средств, направленных на различные звенья патогенеза ДР. Одной из групп лекарственных средств, применяемых с целью профилактики сосудистых осложнений СД, являются антиоксиданты [1, 2, 3].

Рис. 1. Предполагаемая роль транспортеров глюкозы (ГЛЮТ1) внутреннего гематоретинального барьера в развитии микрососудистой патологии при диабетической ретинопатии.

Антиоксиданты обеспечивают защиту от разрушительного действия свободных радикалов. Препарат СТРИКС обладает выраженными антиоксидантными свойствами, укрепляет сосудистую стенку, препятствует микротромбозу и улучшает зрительные функции. Действие препарата достигается за счет биофлавоноидов (экстракт черники) и β-каротина. Применение препарата СТРИКС уменьшает риск тромбоза сосудов за счет снижения антоцианозидами способности тромбоцитов к адгезии и прилипанию к эндотелию сосудов. β-Каротин, или провитамин А, обладает выраженными антиоксидантными свойствами и защищает клетки от повреждения АФК и свободными радикалами. Кроме того, β-каротин оказывает иммуномодулирующее действие, стимулирует дифференцировку В – ЛФ и Т – ЛФ, обладает антиксерофтальмическим действием, оказывает нормализующее влияние на формирование и функции эпителиальных тканей и повышает их устойчивость к оксидативному стрессу, а также способствует регенерации зрительного пурпура.

Целью данного исследования является оценка эффективности препарата СТРИКС у больных с диабетической ретинопатией.

Объем и методы исследования

Клинические исследования и лечение проводили 124 пациентам. 1-я группа – 85 больных СД 2 типа с непролиферативной ДР, макулопатией (39 мужчин и 46 женщин) в возрасте от 45 до 77 лет (в среднем 57,4±9,9 лет). Продолжительность заболевания диабетом составляла от 10 до 30 лет (в среднем 16,1±7,1 лет). 2-я группа – 19 больных СД 1 типа с непролиферативной диабетической ретинопатией (начальная стадия) (8 мужчин и 11 женщин) в возрасте от 18 до 34 лет (в среднем 27,6±5,4 лет). Продолжительность заболевания диабетом от 2 до 12 лет (в среднем 5,1±2,6 лет). Больные этой группы не предъявляли жалоб на снижение зрения. Острота зрения от 0,85-1,0 (в пределах нормы). На глазном дне в небольшом количестве обнаруживались ретинальные геморрагии, микроаневризмы. Этим больным лазерная коагуляция не проводилась.

Контрольную группу составили 20 пациентов без СД. У части из них наблюдали различные глазные заболевания: миопия слабой и средней степени, деструкция стекловидного тела, пресбиопия, синдром усталости глаз. Острота зрения с коррекцией от 0,85-1,0 (в пределах нормы).

В ходе исследования у больных СД оценивали уровень компенсации углеводного обмена по содержанию HbA1c. Всем больным до и после лечения проводили визометрию, биомикроскопию, офтальмоскопию и фотографирование глазного дна с помощью сканирующей фундус-камеры. Все данные пациентов и изображение глазного дна заносили в базу данных компьютера. Диагностика макулярной области дополнительно проводилась с помощью сканирующей фундус-камеры (специальной программы «SLICE»).

Больные 1-й группы разделены на 2 подгруппы (48 и 37 пациентов) в зависимости от дозировки назначенного препарата. Терапию препаратом СТРИКС проводили по следующей схеме: больным 1-й группы (1-й подгруппы) – по 1 таблетке 2 раза в день в течение 1 мес., а всем остальным – по 1 таблетке 1 раз в день в течение 2 мес.

Результаты и их обсуждение

Лечение больных СД проводили с помощью инсулинотерапии и пероральных сахаропонижающих препаратов. До начала лечения у всех больных компенсация СД была удовлетворительной. Уровень HbA1c составлял в среднем 8,2±1,9% (норма <6,4%).

Больные 1-й группы (n=85) предъявляли жалобы на снижение зрения, особенно в центре, искажение предметов, часть больных отмечали нарушение цветоощущения. У этих больных острота зрения от 0,005 до 0,7 (в среднем 0,25±0,23). На глазном дне были выраженные изменения, особенно в макулярной области – множество экссудативных очагов, отек сетчатки. У 79 (93%) больных проводилась предварительная лазерная коагуляция. В течение 3-6 мес. на глазном дне процесс был стабильным.

Лечение препаратом СТРИКС проводили по описанной методике. У больных 1-й подгруппы через 2 нед. после назначения препарата отмечено улучшение зрения на 21,6%, у больных 2-й подгруппы – на 18,7% (рис. 2, 3). У этих больных отмечено также уменьшение количества твердых экссудативных очагов, ретинальных геморрагий, уменьшился отек сетчатки. Пациенты 1-й группы отметили уменьшение плавающих помутнений, улучшение цветоощущения. Через 1 мес. после назначения препарата острота зрения улучшилась на 22,4% у больных 1-й подгруппы и на 19,3% – у больных 2-й подгруппы. Спустя 2 мес. после лечения отмечена стойкая стабилизация остроты зрения, на глазном дне – значительное рассасывание твердых экссудативных очагов, уменьшение отека сетчатки.

При сравнении показателей фотоснимков участков глазного дна с помощью сканирующей фундус-камеры визуально отмечено рассасывание твердых экссудативных очагов, ретинальных геморрагий. С помощью компьютерной программы «SLICE» удалось сравнить динамику уменьшения отека в макулярной области в процессе лечения (рис. 4).

У больных 2-й группы через 2 нед. после назначения препарата и спустя 2 мес. после лечения острота зрения сохранялась в пределах нормы. На

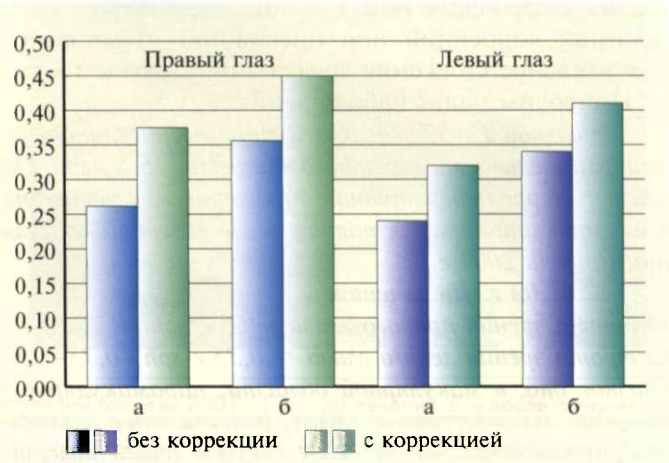

Рис. 2. Эффективность применения препарата СТРИКС у больных с непролиферативной ДР, макулопатией (1-я подгруппа, n=48). а – до лечения, б – после лечения.

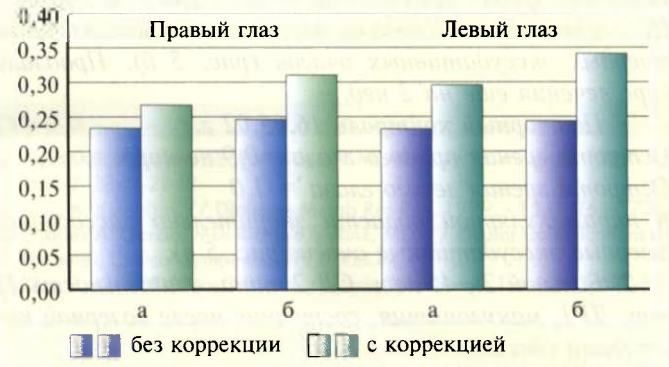

Рис. 3. Эффективность применения препарата СТРИКС у больных с непролиферативной ДР, макулопатией (2-я подгруппа, n=48). а – до лечения, б – после лечения.

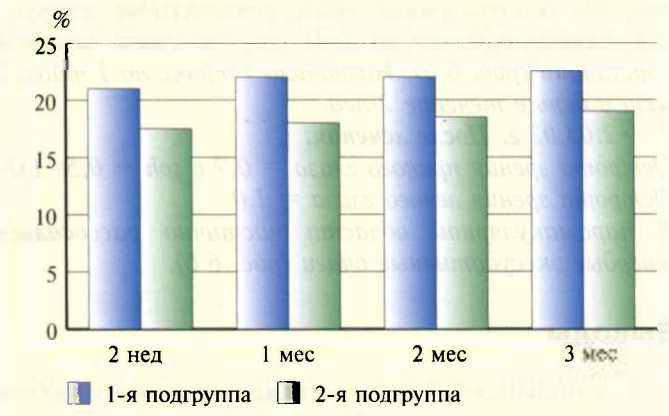

Рис. 4. Динамика уменьшения отека сетчатки у больных с непрофилированной диабетической ретинопатией, макулопатией на фоне применения препарата СТРИКС.

глазном дне наблюдали значительное рассасывание ретинальных геморрагий, уменьшение микроаневризм.

Больные контрольной группы отметили уменьшение плавающих помутнений, уменьшение переносимой коррекции при пресбиопии и миопии и значительное снижение зрительной утомляемости.

Приводим наши наблюдения.

1. Больной Г., 57 лет. СД 2 типа,на инсулинотерапии, длительность сахарного диабета 16,5 лет. Оба глаза – непролиферативная диабетическая ретинопатия, макулопатия, состояние после лазерной коагуляции (апрель 2001 г.).

• 12.02.02 г. До лечения.

Острота зрения правого глаза =0,5 с sph -0.75=0,7
Острота зрения левого глаза = 0,35 с sph -0,75=0.85
Глазное дно: в макулярной области, парамакулярно – твердые экссудативные очаги, ретинальные геморрагии, парацентрально по ходу сосудов очаги лазерной коагуляции (рис. 5 а). Назначили Стрикс по 1 табл. 2 раза в день в течение 2 нед.

• 26.02.02 г. После лечения.

Острота зрения правого глаза =1,0
Острота зрения левого глаза = 0,7 с sph – 0,5=1.0
На глазном дне наблюдали значительное рассасывание твердых экссудативных очагов (рис. 5 б). Продлили курс лечения еще на 2 нед.

• Повторный контроль 16.05.02 г.

Острота зрения правого глаза =0,9 не корр.
Острота зрения левого глаза = 1.0
В парамакулярной области значительно рассосались твердые экссудативные очаги (рис. 5 в).

2. Больной З., 45 лет. СД 2 типа, длительность 11 лет. ДР1, макулопатия, состояние после лазерной коагуляции (декабрь 2001 г.).

• 13.03.02 г. До лечения.

Острота зрения правого глаза =0,5 с sph -0.75=1.0
Острота зрения левого глаза = 0,85 с sph -0,5=1.0
Глазное дно: в макулярной области, парамакулярно – твердые экссудативные очаги, ретинальные геморрагии, парацентрально по ходу сосудов очаги лазерной коагуляции (рис. 6 а). Назначили Стрикс по 1 табл. 2 раза в день в течение 2 нед.

• 2.04.02 г. После лечения.

Острота зрения правого глаза = 0,7 с sph – 0,5=1.0
Острота зрения левого глаза = 1.0
В парамакулярной области частично рассосались твердые экссудативные очаги (рис. 6 б).

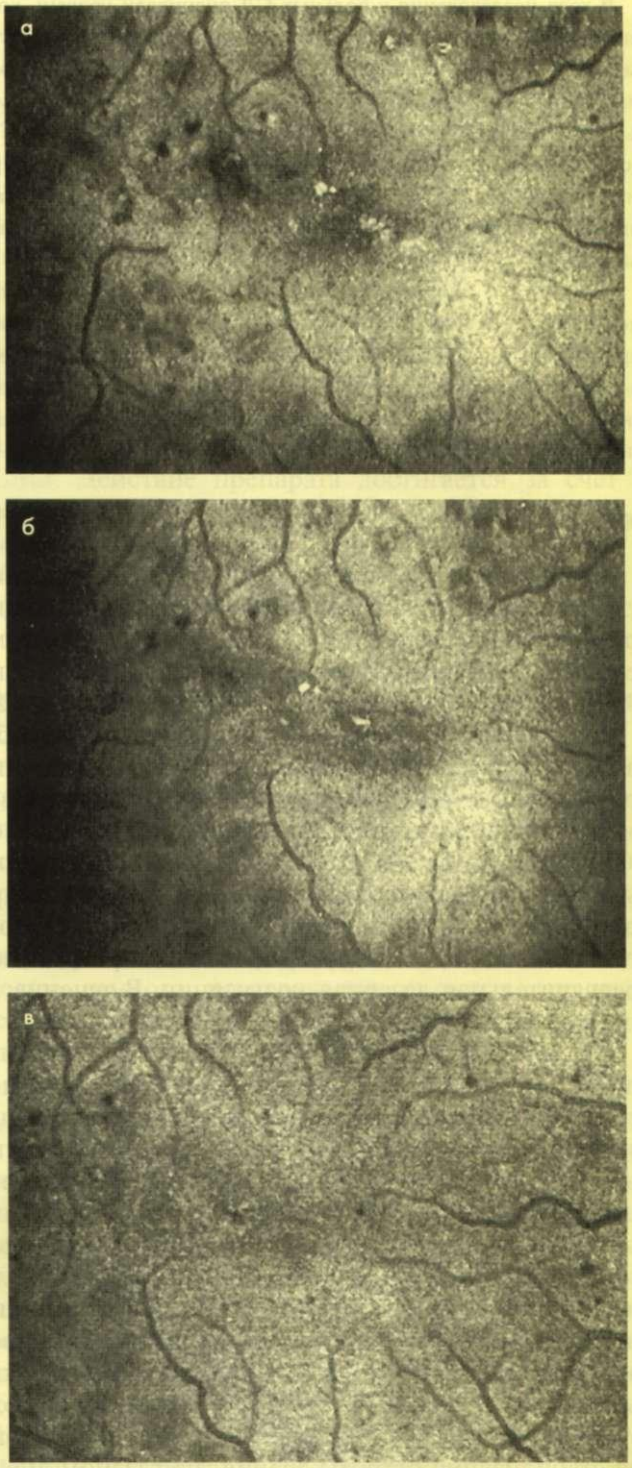

Рис. 5. Больной Г., 57 лет. СД 16 лет. Д=3: ДР1, макулопатия, состояние после лазерной коагуляции (апрель 2001 г.). а – до лечения, б, в – после лечения.

Выводы

1. У больных СД целью снижения риска развития и прогрессирования диабетической ретинопатии является достижение околонормогликемии с помощью инсулинотерапии и пероральных сахарпонижающих препаратов и постоянного гликемического контроля, а также своевременное проведение лазерной коагуляции сетчатки.

2. Применение препарата Стрикс у больных СД 2 типа с непролиферативной диабетической ретинопатией, макулопатией позволяет улучшить остроту

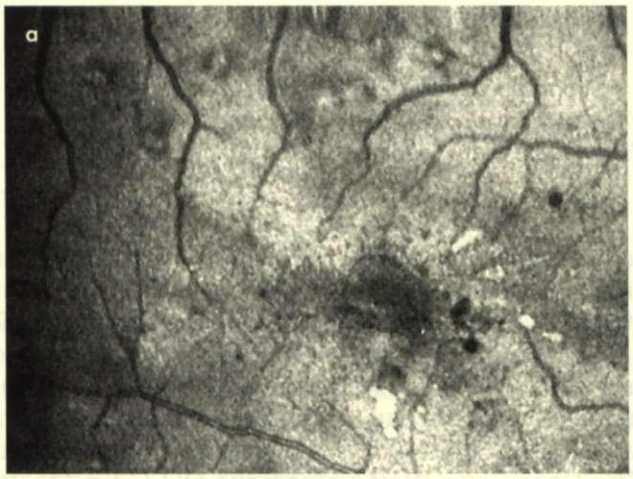

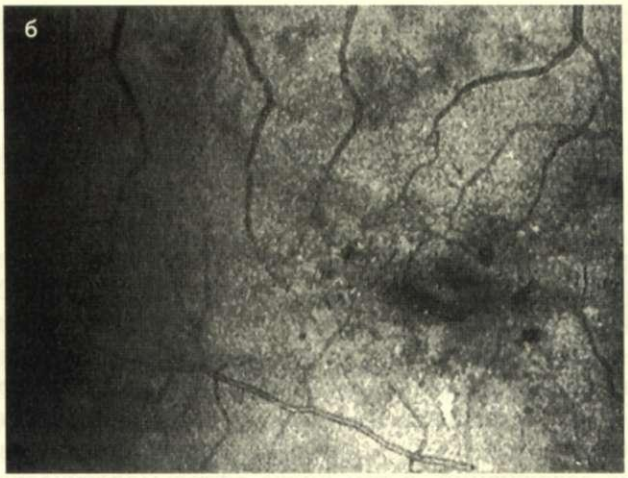

Рис. 6. Больной З., 45 лет. СД 11 лет. Состояние после лазерной коагуляции (апрель 2001 г.). а – до лечения, б – после лечения.

зрения на 21-23%, уменьшить отек сетчатки, количество твердых экссудативных очагов.

3. У больных сахарным диабетом без диабетической ретинопатии или с начальными микрососудистыми изменениями на глазном дне применение препарата Стрикс дает возможность предотвратить развитие и прогрессирование диабетической ретинопатии.

4. Предлагаемая лечебная доза препарата – по 1 таблетке 2 раза в сутки 1-2 месяца, повторные курсы через 3-4 месяца. Профилактическая доза – по 1 таблетке 1 раз в день 1-3 месяца, повторные курсы через 3-4 месяца.

Литература

1. Балаболкин М. 1., Мамаева Г.Г.,.Фадеева Н. И, Кравченко Т.В. // Сахарный диабет. 2000. - № 2.
2. Балаболкин М.[illegible], Мамаева Г.Г., Н. И.Фадеева. // Клиническая фармакология и терапия. - 2000.
3. Дудникова Л.К., Зайцева Н.С., Слепова О.С., Зуева М.В. // Офтальмохирургия.-1994.-2, - С.25-28.
4. Agus D.B., Gambhir SS.,Pardridge W.M., et al. // J Clin Invest. 1997-100.-P. 2842-2848.
5. Arno K. Kumagai. // Diabetes Metab Res Rev. 1999. - 15.-P. 261-273.
6. Charles A. Garcia, MD; Richard S. Ruiz, MD. // Ocular Complications of Diabetes. Clinical Symposia. 1992. Vol.44, № 1,
7. Klein R., Klein BEK, Moss SE, et al. // Arch Ophthalmol.- 1984; 102; 527-532.